

Tesis # 53

SANTIAGO LEAÑO FLOREZ

**DISPLASIAS Y CARCINOMA IN-SITU
DEL CUELLO UTERINO - ESTUDIO DEL
GLICOGENO EN ESTAS LESIONES**

Trabajo de Tesis para optar el Grado
de Doctor en Medicina y Cirugía

BOGOTA - 1956

TESIS CALIFICADA COMO MERITORIA

REPUBLICA DE COLOMBIA
PONTIFICIA UNIVERSIDAD JAVERIANA
FACULTAD DE MEDICINA

Rector de la Universidad:
R. P. CARLOS ORTIZ RESTREPO, S. J.

Decano de Estudios:
Profesor JOSE DEL CARMEN ACOSTA

Decano de Disciplina y Secretario:
R. P. ALBERTO DUQUE, S. J.

Secretario:
Doctor RUBEN MEJIA GOMEZ

Presidente de Tesis:
Profesor JOSE A. JACOME VALDERRAMA

Presidente Honorario:
Doctor GUILLERMO LOPEZ ESCOBAR

Examinadores:
Profesor ALFONSO MENDEZ LEMAITRE
Doctor GERMAN JORDAN ABONDANO

Artículo 13 del Reglamento de la Facultad:

PARAGRAFO. "Ni la Universidad, ni los examinadores de tesis, se hacen responsables por los conceptos emitidos por el alumno en su trabajo de tesis. Sólo velarán porque no se publique nada contrario a la moral católica y porque la tesis no contenga ataques personales y únicamente se vea en ella el anhelo de buscar la verdad científica".

A la memoria de mi padre,

A mi madre y hermanos,

A mi esposa.

C O N T E N I D O

INTRODUCCION

CAPITULO I

Histología normal del cuello uterino.

CAPITULO II

Estudio de la carga en glicógeno de los epitelios uterinos normales.

CAPITULO III

El glicógeno en las lesiones displásicas del cuello uterino.

CAPITULO IV

Modificaciones del epitelio cervical en el embarazo.

CAPITULO V

Carcinoma in-situ. Investigación del glicógeno en esta lesión.

CAPITULO VI

Semiología de las displasias y del carcinoma in-situ del cuello uterino.

CAPITULO VII

Tratamiento de las lesiones displásicas y del carcinoma in-situ.

CAPITULO VIII

Conclusiones.

INTRODUCCION

Son las lesiones displásicas unas de las entidades más interesantes de la patología del cuello uterino y con mayor razón lo es el carcinoma intraepitelial o in-situ de esta misma porción del útero. Esto porque el cáncer genital femenino es una de las causas más frecuentes de mortalidad y porque en nuestro medio la incidencia es elevada, superada únicamente por el cáncer de la piel.

De ahí la importancia y la gravedad que encierra el problema del cáncer del cuello uterino, bien sea que se trate de un estado de franca invasión, o de un estado todavía intraepitelial o estado cero, gravedad que en menor sentido pueden compartir las displasias del cuello uterino, consideradas como lesiones sospechosas susceptibles de evolucionar a un estado de malignidad.

Desafortunadamente, un carcinoma en estado cero o intraepitelial, lo mismo que las displasias, los síntomas son tan silenciosos que la mujer atacada no presta importancia, o si consulta al médico, bien puede ser éste quien no sospeche siquiera que la mujer que le consulta está gravemente amenazada.

Todas estas consideraciones han contribuído a la realización de este trabajo, recopilando para tal fin las ideas más frescas de la medicina actual.

Se ha insertado también en este trabajo y a manera de una contribución al estudio de las lesiones displásicas y del carcinoma intraepitelial, la investigación del glicógeno en estas lesiones, y su valoración en el diagnóstico histopatológico, teniendo en cuenta que la ausencia o la desaparición del glicógeno del epitelio puede ser un indicio de malignidad.

Las microfotografías que lo ilustran, corresponden a placas histológicas originales que reposan en los archivos de anatomía patológica del Instituto Nacional de Cancerología, elaboradas especialmente para este trabajo.

Debo agradecer y de una manera muy sincera, al doctor Guillermo López Escobar, quien fue el orientador e inspirador de este trabajo. Al doctor Darío Cuervo Márquez, la valiosa colaboración en lo referente a las microfotografías, y en general a todas las personas que en una u otra forma han contribuido en la elaboración de este trabajo.

C A P I T U L O I

Histología normal del cuello uterino.

El cuello uterino es la porción del útero que queda por debajo del orificio interno y difiere del cuerpo uterino, histológica y funcionalmente.

El cuerpo está asociado a la función hormonal del ovario y con el comienzo de la función estrogénica, que se presenta en la pubertad, el cuerpo que hasta ese momento es más pequeño que el cuello, presenta una marcada respuesta de crecimiento debido a la influencia de la hormona ovárica, mientras que el aumento de tamaño del cuello uterino es proporcionalmente mucho menor.

Asimismo la respuesta histológica cíclica a las hormonas ováricas es muy marcada en el caso del cuerpo del útero, mientras que en el cérvix hay todavía duda así como de su naturaleza.

A este respecto hay muy poca información. Sin embargo, parece increíble en vista del origen mulleriano de esta porción del útero, que no hubiera una respuesta cíclica de cualquier clase como en el cuerpo.

En el embarazo, el cuello uterino responde a la influencia hormonal con cambios histológicos bastante marcados.

Histológicamente el cérvix difiere del cuerpo de acuerdo con las características de su epitelio, sus glándulas y su estroma.

El epitelio del cuello uterino es de dos tipos: la "pars-vaginalis" que hace protrusión dentro de la vagina, está cubierta por un epitelio esencialmente similar al epitelio estratificado de la vagina, aunque las papilas sub-epiteliales son mucho menos marcadas y pueden estar ausentes.

Normalmente este epitelio no muestra cornificación, a no ser que el cuello uterino esté expuesto como resultado de un prolapso, al ambiente exterior, caso en el cual se cornifica volviéndose casi como la piel.

El epitelio estratificado del exocérvix se extiende hasta cerca del orificio externo, pero a este respecto hay variaciones individuales, siendo la línea de demarcación frecuentemente un poco más distal o más proximal al orificio.

El epitelio del endocérvix es de características completamente diferentes, siendo la transición entre los dos muy brusca; es de característica cilíndrica, más alto que el encontrado en el endometrio, y normalmente no presenta cilias.

La diferencia entre los dos epitelios tiene importancia práctica, pues sobre ellos reposa la clasificación histológica universalmente empleada para carcinomas uterinos.

Las glándulas del cuello uterino son de tipo en racimo y están cubiertas por un epitelio semejante al que se ve en el endocérvix; estas glándulas no se encuentran en el cuello uterino del feto. A los cinco años se encuentra un esbozo de ellas; según los cortes histológicos que realizamos de cuello uterino de una niña de esta edad. Tampoco observamos glicógeno, de suerte que éste se encuentra cuando el epitelio del cuello uterino tiene un desarrollo normal.

El estroma del cérvix es distinto al del endometrio y consiste en tejido conjuntivo con células espinosas; a medida que se aproxima al orificio interno hay un aumento de células nucleares en la porción más profunda del cérvix.

CAPITULO II

Estudio de la carga en glicógeno de los epitelios uterinos normales.

En la realización de este trabajo se estudiaron cerca de 600 Biopsias de cuello uterino, en los laboratorios de anatomía patológica del Instituto Nacional de Cancerología de Bogotá, las cuales fueron fijadas en BOUIN alcohólico y luego coloreadas con goma yodada. Esto con el fin de investigar el glicógeno del epitelio de dichas Biopsias; si dicha carga en glicógeno estaba ausente o estaba en vía de desaparición según la lesión que presentaba o que existía en el cuello uterino.

Pero antes de seguir adelante veamos primero cuál fue el origen del estudio del glicógeno en los epitelios uterinos.

Se sabe que ASCHHEIM (3) en Berlín en el año de 1913 abordó este estudio de la carga en glicógeno del epitelio cervical, después de la fijación del tejido en el BOUIN alcohólico e inclusión en parafina.

Luego SCHILLER (3) y LAHAM (3) en 1918 y sobre todo el primero insistió acerca de la posibilidad de un estudio clínico basado en la carga en glicógeno del epitelio cervical. Entonces usaron como técnica el embadurnaje del cuello uterino con una solución de Lugol; el epitelio cervical que contenía glicógeno presentaba un color carmelita o caoba.

Esto es lo que se llama test de SCHILLER.

Histológicamente se ha demostrado que en un epitelio patológico existe una desaparición del glicógeno; dicha lesión puede ser un ectropión de la mucosa, una leucoplasia (aunque en esta lesión sí

puede haber glicógeno y nosotros lo hemos constatado en los cortes que hemos realizado y fijados en BOUIN alcohólico y coloreados con goma yodada en el Instituto Nacional de Cancerología).

Un carcinoma puede presentar desaparición del glicógeno del epitelio.

En un principio se usó el BOUIN ALLEN en Francia, que es una solución acuosa de ácido pícrico y úrea. Pero se ha comprobado que el BOUIN alcohólico conserva mejor el glicógeno.

Nosotros, en este trabajo, usamos la técnica de coloración empleada por MORICARD en París, que es como sigue: Una vez que se ha tomado la Biopsia se fija en BOUIN alcohólico, que se prepara de la manera siguiente:

Acido pícrico	30 cc.
Formol	12 cc.
Acido acético	3 cc.

Habitualmente se deja el tejido en este líquido durante 24 a 48 horas. Después se pasa a alcohol absoluto y xilol. Luego se colorea con goma yodada, la cual se prepara de la siguiente manera:

Goma arábica	50 grs.
Agua destilada	150 cc.


Esto se disuelve al calor, se filtra dos o tres veces y cuando está fría se agrega un gramo de yodo y dos o tres gramos de yoduro de potasio disueltos en 1 cc. de agua destilada. Esta solución de goma yodada se conserva sin ninguna alteración de 3 a 4 semanas.

En el tejido normal se aprecia al microscopio que el glicógeno toma un color carmelita caoba y un color amarillo claro donde no existe dicho glicógeno, siendo éste el color clásico del BOUIN.

Se ha visto que el glicógeno es más abundante en el epitelio exocervical que en el epitelio endocervical en el cual muchas veces puede estar ausente.

En el corte histológico de cuello uterino de una niña de 5 años no se encontró absolutamente nada de glicógeno, como lo anotamos

atrás; esto nos hace ver que para que se manifieste la presencia de glicógeno, se necesita que haya obrado sobre el epitelio una cierta cantidad de hormona estrogénica hacia la época de la pubertad. (Fig. 1).



Goma yodada

Hematoxilina

Fig. N^o 1 — Cuello uterino en niña de 5 años.

CAPITULO III

El glicógeno en las lesiones displásicas del cuello uterino.

Generalmente se observa una disminución del glicógeno en estas lesiones no cancerosas.

METAPLASIAS.—Primeramente veamos qué es o en qué consiste esta lesión que algunas veces es interpretada como cáncer incipiente.

Metaplasia, en el concepto de los franceses, es la diferenciación de un epitelio cilíndrico en epitelio pavimentoso o a la inversa.

Desde el punto de vista anatomopatológico la lesión típica puede ser la “metaplasia pavimentosa de las glándulas endocervicales” descrita por REGAUD-GRICOUROFF y VILLELA, según dice MORICARD en su estudio sobre Metaplasias.

El epitelio presenta células de aspecto pavimentoso y núcleos de aspecto regular; estas características permiten que esta lesión no sea considerada como lesión cancerosa ni aún precancerosa.

NOVAK considera que la Metaplasia es una lesión benigna y no debe ser confundida con el cáncer del cuello uterino.

Si una Metaplasia epitelial pavimentosa prolifera de un modo intenso, entonces se debe sospechar una transformación neoplásica. En cambio en los pólipos las Metaplasias epiteliales que se observan no tienen importancia.

Debido a las transformaciones Metaplásicas que se observan en el cuello uterino, los patólogos alemanes optaron el término de “epidermización”. Sin embargo el significado de estas aberraciones permanece en completo misterio y su relación exacta con la así llamada lesión precancerosa está todavía sin resolver.

Estudios realizados en Francia dan a entender que el mecanismo por el cual estos cambios se efectúan son inherentes a las mismas células. Asimismo investigaciones llevadas a cabo en animales demostraron que la hormona estrogénica induce a la Metaplasia escamosa en el cuello uterino de la rata.

De las enfermas que llegan al Departamento de Ginecología del Instituto Nacional de Cancerología, se presentó una mujer de 29 años que consultó por flujos vaginales blanco-amarillentos post-coito. Se tomó Biopsia del cuello uterino y se fijó en BOUIN alcohólico; cortes histológicos fueron coloreados según el método ordinario, es decir con hematoxilina y otros cortes (de la misma Biopsia) se colorearon con goma yodada siguiendo la técnica de MORICARD antes descrita.

El resultado histopatológico fue de Metaplasia (Reporte número 11636). En cuanto al glicógeno, se vio que en algunos sitios existía y en otros había desaparecido.

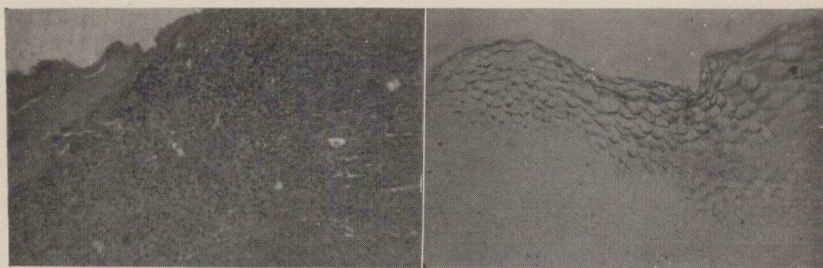
Digamos de paso que a esta enferma se le hizo una electrocoagulación del cuello uterino, conducta de por sí aceptable ya que según MORICARD la Metaplasia epitelial es lesión generalmente benigna y no presenta mitosis.

Este autor sostiene que una electrocoagulación es suficiente para obtener una curación.

Volviendo al estudio de la Metaplasia se puede decir que existe otra clase, la llamada Metaplasia Escamosa Indirecta o Regenerativa, la cual en opinión de MORICARD es distinta a la Metaplasia que según este autor describió VIRCHOW, es decir la Metaplasia del tipo directo. La primera, la Regenerativa Indirecta, no es una rediferenciación activa de la mucosa sino un proceso posible de ser reparado, alcanzado en su estado final por una lesión destructiva. En otras palabras: el epitelio de la mucosa sufre inicialmente un traumatismo que conduce a la atrofia, degeneración o necrosis y durante este proceso algunas células sobreviven y se dividen por mitosis convirtiéndose en epitelio escamoso.

La Metaplasia escamosa se asocia a otras lesiones tales como el trauma, lesiones crónicas inflamatorias, atrofia, deficiencia vitamínica A y acción excesiva y prolongada de algunas hormonas; no tiene pues factor etiológico definido.

Puede la Metaplasia pavimentosa o escamosa semejarse a un carcinoma invasivo pero los caracteres citológicos y nucleares permiten catalogarla como lesión benigna. Es decir: no es posible catalogarla como lesión maligna toda vez que no presenta una pérdida de la arquitectura epitelial, que permanece indiferenciada en el caso de carcinoma invasivo lo mismo que las anomalías nucleares, la ruptura de la membrana basal, con penetración de los elementos anormales en el tejido conjuntivo, que son criterios fáciles de reconocer y que constituyen el fundamento de diagnóstico de carcinoma invasivo del cuello uterino y que no existen en la Metaplasia bien sea pavimentosa o escamosa. (Fig. 2).



Hematoxilina

Goma yodada

Fig. N° 2 — Metaplasia

La existencia de glicógeno es factor importante en el diagnóstico diferencial con el carcinoma invasivo.

MORICARD, por ejemplo, no encontró jamás prácticamente un carcinoma donde la carga en glicógeno en el epitelio cervical hubiese sido normal; observaciones hechas por este autor en 4 casos donde había proliferación y monstruosidades nucleares y poliploidia elevada (más de 150 cromosomas en algunas células) revelaron que la carga en glicógeno permanecía abundante en algunos grupos celulares; pero se han encontrado siempre las zonas donde había desaparecido en el epitelio cervical.

Si existe normalmente glicógeno en un epitelio del cuello uterino, en este sitio no puede existir un carcinoma ni aún en su estado intraepitelial.

Sin embargo hay casos en que se observa una ausencia de glicógeno en lesiones benignas del cuello uterino; esto tampoco nos auto-

riza para afirmar que tales lesiones puedan interpretarse como malignas.

La Metaplasia que nosotros describimos presentaba carga de glicógeno, como ya lo anotamos, en algunas zonas; y en otras había desaparecido. Este fenómeno puede ser normal en casos de metaplasia. Pero en las zonas donde no existe glicógeno no se puede ni siquiera sospechar la existencia de lesión cancerosa toda vez que no existen las características que hacen dar con certeza el diagnóstico de carcinoma.

HIPERPLASIAS.—La hiperplasia es un espesamiento del epitelio pavimentoso que se puede considerar como un proceso reaccional epitelial motivado por un proceso inflamatorio, el cual produce una proliferación benigna del epitelio cervical, relacionada muchas veces con un proceso de reparación.

Las mitosis que se encuentran en este caso son de aspecto normal. Sin embargo muchas veces se consideran como un estado sospechoso de cáncer, lo cual es un error.

Las hiperplasias constituyen un grupo complejo (No nos referimos en este Capítulo a la hiperplasia fisiológica que se presenta con motivo del embarazo; esto lo dejamos para tratar más adelante).

Nos referimos aquí a la hiperplasia que según su contenido en glicógeno MORICARD divide así:

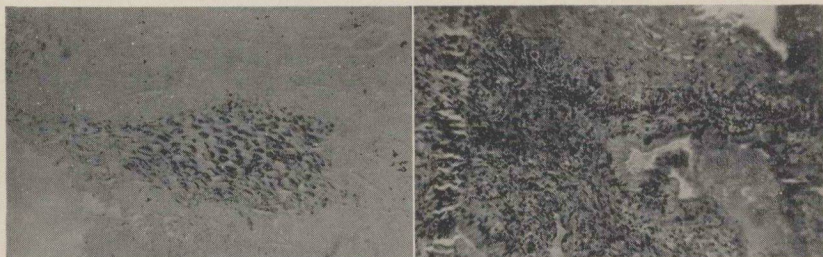
1º “Aquella hiperplasia secundaria a una sobrecarga hormonal estrogénica con abundante glicógeno y donde la proliferación se extiende a todo el epitelio cervical”.

2º “Hiperplasia localizada en la vecindad de una ulceración o secundaria a un proceso inflamatorio del corion. Carga de glicógeno ausente o disminuída”.

Cuando hay hiperplasia regenerativa, la estructura del epitelio se modifica y el glicógeno desaparece o disminuye.

En las inflamaciones es común encontrar hiperplasia. Las lesiones hiperplásicas, son consideradas por los franceses como lesiones benignas cuando las mitosis conservan aspecto normal y los núcleos presentan su talla también normal, aun cuando la carga en glicógeno esté ausente o haya desaparecido.

En las biopsias estudiadas para este trabajo, encontramos varios casos de hiperplasia. Uno fue el de una mujer de 40 años que consultó por flujo vaginal amarillento. Se le hizo un diagnóstico clínico de Tricomoniasis; la biopsia tomada y sometida a la técnica de la goma yodada revelaba glicógeno disminuído. El diagnóstico anatómopatológico fue de hiperplasia y queratosis exocervical (Protocolo N° 11605). Esto da lugar a pensar que la hiperplasia se relaciona con la infección. Sería el caso de investigar si se trataba en realidad de infección por tricomonas y hasta qué punto estos parásitos pueden producir una hiperplasia del epitelio cervical; en caso de haberse investigado tricomonas en el flujo vaginal y que hubiese sido positivo. (Fig. 3).

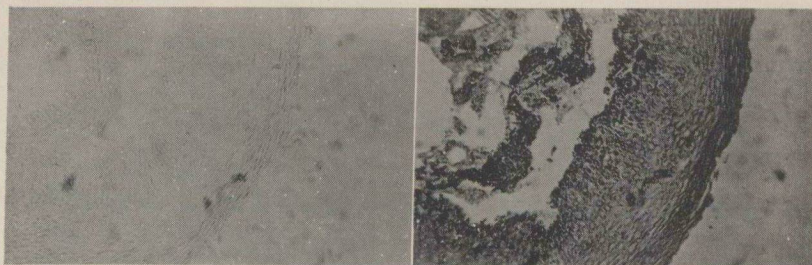

Goma yodada

Hematoxilina

Fig. N° 3 — Hiperplasia del cuello uterino.

Otro caso es el de una paciente que venía presentando hemorragias vaginales por espacio de 4 años. Se le tomó biopsia del cuello uterino cuyo resultado fue de hiperplasia (Protocolo N° 11370).



Goma yodada

Hematoxilina

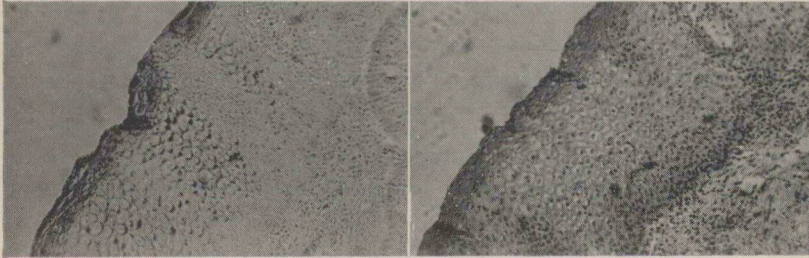
Fig. N° 4 — Hiperplasia del cuello uterino.

En los cortes estudiados se observó que no había glicógeno, lo cual no es raro, ya que se dijo que en esta clase de lesiones bien puede estar ausente o disminuído.

Puede suceder que este caso estuviese asociado con una cervicitis crónica. Esta lesión fue electrocoagulada. (Fig. 4).

Un caso de hiperplasia asociado a una cervicitis fue el de una enferma de 28 años que consultó por flujo hemático. Al examen se le encontró una ulceración del cuello uterino. El estudio de la biopsia que se le tomó dio como resultado una hiperplasia y cervicitis. (Protocolo N^o 11265).

Glicógeno ausente en algunas zonas y presente en otras. En otras zonas abundante. (Fig. 5).



Goma yodada

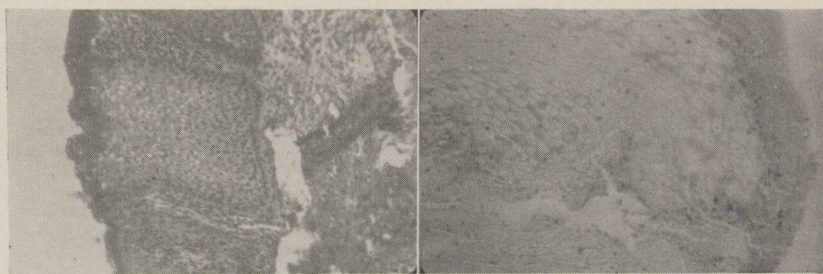
Hematoxilina

Fig. N^o 5 — Hiperplasia y cervicitis.

No es raro encontrar en las inflamaciones crónicas una hiperplasia y esto lo vemos en este caso.

Otro caso de hiperplasia fue el de una mujer de 37 años que presentaba hemorragias genitales de 3 meses de duración. Se le hizo un diagnóstico clínico de carcinoma incipiente pero el resultado histopatológico de la biopsia tomada fue la hiperplasia glandular moderada (Protocolo N^o 23688).

El corte coloreado con goma yodada no revelaba glicógeno; solamente una pequeña zona lo presentaba en abundancia. (Fig. 6).



Hematoxilina

Goma yodada

Fig. Nº 6 — Hiperplasia glandular moderada.

A propósito de la hiperplasia glandular hay que tener presente dos cosas: Si la carga en glicógeno es normal en caso de hiperplasia glandular, puede suceder que una glándula invadida por un epiteloma tome un color marrón después de la coloración de goma yodada y si esta clase de hiperplasia está acompañada de una desaparición del glicógeno, la invasión epitelial en una glándula endocervical puede ser difícil de interpretar. En este caso las mitosis anormales según que existan o no permiten aceptar el diagnóstico de carcinoma o rechazarlo.

HIPOPLASIAS.—Histológicamente esta lesión presenta un epitelio disminuído de espesor, con células repartidas irregularmente y dice MORICARD que hay desaparición del glicógeno pero de un modo muy irregular, es decir que no hay límite preciso entre las células con glicógeno y las células desprovistas de este elemento.

Aquí los núcleos celulares son desiguales pero no hay mitosis.

Nosotros no hallamos ningún caso de hipoplasia en las biopsias estudiadas. Sin embargo mencionamos esto que los franceses han encontrado, los cuales, especialmente MORICARD, afirman que al inyectar benzoato de Estradiol en dosis de 5 miligramos más o menos, restablece la carga normal del glicógeno en un epitelio cervical hipoplásico muchas veces ocasionado por una insuficiente secreción de foliculina; dicen además estos autores que la disminución del glicógeno en un epitelio exocervical puede traducir una respuesta anormal del cuello uterino a la acción foliculínica.

En todo caso estos casos de hipoplasia cervical son frecuentes cuando son producidos por desórdenes endocrinos.

En las hipoplasias, la diferenciación de los puentes intercelulares es muy deficiente y a veces no existe; el glicógeno puede estar ausente o existir pero en cantidades muy pequeñas.

El tipo clásico de hipoplasia es el que se presenta en casos de atrofia cervical por castración. Asimismo se puede observar la hipoplasia en casos de metrosis de receptividad (Moricard).

La desaparición del glicógeno puede ser brusca cuando existe un disturbio de receptividad del cuello uterino.

LEUCOPLASIAS.—Son lesiones que consisten en la formación de un estratum granuloso en la capa superficial.

Las células de un tejido leucoplásico contienen numerosos granos basófilos que con la hematoxilina aparecen de color negro y cuya naturaleza permanece incierta, parece ser debido a granos de eleidina.

La capa superficial de descamación del epitelio, se espesa generalmente y está constituida por células sin núcleos. Hay aquí un proceso de keratinización. Generalmente los puentes intercelulares son bien visibles.

Respecto al glicógeno puede haber una desaparición que a veces es brusca, así como también puede ser abundante, como lo hemos podido observar en los casos de Leucoplasia que ilustran este trabajo.

Los franceses han observado casos frecuentes en los que se presenta una discontinuidad entre el epitelio normal con glicógeno y el epitelio keratinizado que no lo contiene. Este fenómeno no lo pudimos observar nosotros.


En casos de prolapsos (donde la leucoplasia es benigna) se presentan digitaciones debidas a proliferación de la membrana basal, que penetran en el tejido conjuntivo constituyendo lo que se llama hiperqueratosis y que es observada banalmente en casos de prolapso; pero en ausencia de prolapso, si se encuentra una lesión leucoplásica en franca proliferación e hiperqueratosis, esta lesión se considera como un verdadero estado precanceroso y debe ser extirpada y vigilada la cicatrización.

La leucoplasia o mejor dicho el término leucoplasia encierra muy distintos grados de anormalidad.

Se puede decir que abarca desde una simple hiperqueratosis hasta lesión que bien pudiera ser un carcinoma; otros la consideran como lesión precancerosa, punto de vista que NOVAK no acepta, puesto que son muy pocos los casos de carcinoma desarrollados sobre la base de una leucoplasia según este autor.

Es importante conocer la desaparición brusca del glicógeno (cuando ocurre este fenómeno) en un epitelio leucoplásico, para no interpretar dicha desaparición del glicógeno como la manifestación de un carcinoma incipiente.

Nosotros pudimos observar un caso de leucoplasia en una mujer que consultó por hemorragias vaginales por espacio de 6 años y presentadas después de un aborto. Se tomó biopsia del cuello uterino y se constató la presencia de una leucoplasia, pudiéndose observar abundante glicógeno en los cortes con gran cantidad de globos córnicos clásicos de esta lesión. (Fig. 7). Protocolo N° 11021.



Hematoxilina

Goma yodada

Fig. N° 7 — Leucoplasia cervical.

Otra enferma consultó por flujos vaginales; la biopsia reveló leucoplasia y carcinoma in-situ. Caso de por sí interesante dada la asociación de las dos lesiones.

Se observaron zonas con glicógeno y zonas desprovistas de él, pero no se aprecia una amputación neta del glicógeno, esa amputación de que habla MORICARD, el cual concede tanta importancia en casos de carcinoma in-situ y en cuanto al glicógeno se refiere.

En resumen, se puede decir que la leucoplasia es un término usado para designar una lesión que consiste en una placa cornifi-

cada e hiperqueratinizada ubicada en un epitelio activo e inmaduro.

No hay que confundir una lesión leucoplásica con la así llamada keratinización o cornificación que son términos sinónimos y que se refieren a un desarrollo normal, de una capa superficial de células, que puede estar anormalmente engrosada semejante a la leucoplasia.

La paraleucoqueratosis es una keratosis rodeada de un área de leucoplasia; esta lesión no fue observada en el desarrollo de este trabajo pero bien vale la pena mencionarla aquí toda vez que se trata de una lesión displásica.

DISPLASIAS.—Este término designa un conjunto de lesiones no completamente identificadas y cuya etiología no está completamente aclarada; pero en general estas lesiones se presentan en casos de inflamación con regeneración epitelial, insuficiencia hormonal estrogénica, caso en el cual un epitelio displásico es modificado por tratamiento estrogénico.

Esta lesión es considerada como benigna sin anomalías mitóticas; puede presentar una brusca desaparición del glicógeno, fenómeno éste de mucha importancia, ya que también es observado en caso de carcinoma in-situ, del cual hablaremos más adelante. Por lo tanto en casos de duda el estudio del glicógeno no es suficiente para dar un diagnóstico seguro.

ANAPLASIAS.—La anaplasia es un término usado libremente para describir grupos de células inmaduras o poco diferenciadas.

La irregularidad en el tamaño y forma de las células en un fenómeno característico da la anaplasia.

Muchos dan a esta lesión (si así puede llamarse) gran importancia por su relación con el cáncer, y la consideran como un signo de alarma.

No sabemos cómo sea la carga del glicógeno en estas lesiones anaplásicas puesto que en nuestros cortes no la pudimos observar ni obtuvimos referencias al respecto. Pero a juzgar por la actividad celular exagerada se puede suponer que la carga en glicógeno sea más bien abundante.

Hay otras lesiones del cuello uterino que aunque no se consideran como displasias, vale la pena mencionar, toda vez que tienen alguna relación con el carcinoma intraepitelial y son las siguientes:

1º Discariosis o anisocariosis. Son fenómenos que consisten en irregularidades en crecimiento, tamaño y conformación del núcleo celular y que según los autores franceses J. DE BRUX, FUNCK-BRENTANO, se observan en los epitelios malignos.

2º Paraqueratosis. Se refiere este término a una queratinización imperfecta de las células de los estratos superficiales, las cuales tienen además un gran núcleo.

3º Ectropion. Es la exposición o la eversión del endocérvix.

Hay una tendencia en reconocer que cualquier lesión distrófica del epitelio cervical se traduce en una modificación de la estructura de dicho epitelio que bien puede ser una hipoplasia, hiperplasia, leucoplasia, metaplasia o displasia.

En cuanto a lesión distrófica se puede decir que esta noción permanece difícil de definir. Sólo se sabe que hay un disturbio de nutrición celular, disturbio que no implica que sea intra o extracelular, de tal suerte que en el verdadero sentido de la palabra las distrofias parecen englobar las transformaciones cancerosas.

En resumen y para terminar este capítulo se puede decir que el glicógeno en las lesiones displásicas bien puede estar presente, disminuído o bien haber desaparecido. Pero su hallazgo en los epitelios cervicales, si bien es cierto es de gran importancia, debe tenerse en cuenta cuando se trata del diagnóstico diferencial de estas lesiones displásicas con el carcinoma in-situ o intraepitelial, del cual hablaremos más adelante.

Si el glicógeno ha desaparecido es cosa que nos debe poner alerta puesto que bien puede tratarse de una lesión tal como un cáncer intraepitelial. En este caso se investigará la morfología celular especialmente las anomalías que se puedan apreciar.

CAPITULO IV

Modificaciones del epitelio cervical en el embarazo.

Antes de tratar lo referente al carcinoma intraepitelial, veamos algunos aspectos del epitelio del cuello uterino durante el embarazo.

Vale la pena advertir que insertamos este capítulo en este trabajo toda vez que en el epitelio cervical se presentan cambios específicos que han dado lugar para que algunos autores los confundan con casos de cáncer especialmente in-situ.

En efecto, se han encontrado anormalidades, las cuales no pueden ser consideradas como carcinoma preinvasivo o in-situ ya que dichas anomalías son cambios producidos por el embarazo.

BEN PECKHAM estudió gran número de pacientes, especialmente en el Centro de Maternidad de Chicago, y observó que las lesiones más comúnmente encontradas eran constituídas por metaplasia precancerosa, anaplasia, hiperplasia atípica de células basales, hiperplasia atípica del epitelio escamoso y displasia, sin incluir los casos de hiperplasia fisiológica de las células basales del epitelio escamoso.

Dicha hiperplasia fisiológica que se encuentra en el embarazo consiste en un crecimiento de las capas celulares; no se encuentran núcleos anormales o atípicos.

Se cree que puede haber una hiperplasia fisiológica de las células basales que producen un crecimiento rápido del epitelio cervical. Sobra decir que estos cambios son netamente benignos.

El mismo BEN PECKHAM y sus colaboradores han dividido las verdaderas anormalidades en hiperplasias atípicas de las células basales y lesiones equivocadas.

Este autor llama lesión equivocada cuando las anomalías no se extienden más allá del espesor del epitelio y las células y núcleos superficiales guardan su estructura normal. De tal suerte que el diagnóstico de lesión equivocada se refiere a las lesiones con atipia nuclear, la cual se extiende a través de la densidad del epitelio, y que es menos marcada en las capas superficiales en las cuales sí es bien observado el carcinoma in-situ.

Sin embargo, hay lesiones que no son cambios producidos por el embarazo. Muchas de estas lesiones han persistido bastante tiempo después de terminado el estado de preñez y el hecho de que ciertas de estas lesiones hayan desaparecido después de terminado el embarazo, no quiere decir que fueran producidas por el mismo.

Esto se refiere a aquellas lesiones con aspecto semejante en cuanto al espesor del epitelio, pero con atipia nuclear y disturbios en la relación núcleo-cito-plásmica y disturbios en el número de figuras de mitosis que como se dijo no son producidos por el embarazo, pero que muchos han diagnosticado como carcinoma preinvasivo.

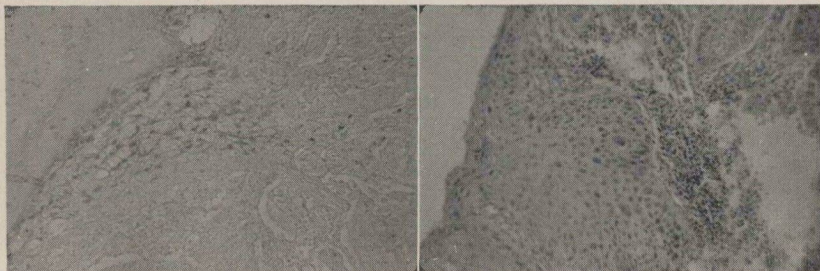En todo caso a lo que BEN PECKHAM da mayor importancia es a la así llamada "Hiperplasia atípica de células basales", la cual fue estudiada en un grupo de embarazadas que él controló durante y después del embarazo y comprobó que la hiperplasia persistía o desaparecía después del parto.

En cuanto a lo que este autor llama lesión equivocada, es decir, "aquella lesión que por su extensión no puede considerarse como hiperplasia, pero tampoco se justifica clasificar como carcinoma in-situ", fue estudiada por este autor en 14 pacientes embarazadas y que bien puede desaparecer, regresar o persistir y que presenta características especiales de atipia nuclear y disturbios mitóticos como se dijo atrás.

Sea como fuere, la verdadera incidencia de estas lesiones durante el embarazo solamente puede ser determinada mediante un chequeo de selección como el que fue realizado en el COCK COUNTY HOSPITAL y en la UNIVERSITÄTS FRAUER KLINIK MARBURG (Zona americana de Alemania).

De nuestra propia observación poco o mejor dicho nada podemos decir de estas lesiones por varios motivos; el principal de los cuales

es que el material que nosotros usamos en este trabajo no provino de un centro de maternidad, sino en muy contados casos, y en los cuales sólo nos interesaba investigar el glicógeno, el cual como pudimos apreciar puede estar aumentado, disminuído o ausente. (Fig. 8) Protocolo 11732.



Goma yodada

Hematoxilina

Fig. N^o 8 — Cuello uterino en embarazo.

En todo caso, en el embarazo y debido a la marcada actividad proliferativa, el aumento de tamaño de sus glándulas, es obvio que el glicógeno exista y en muchas ocasiones en gran cantidad.

C A P I T U L O V

Carcinoma in-situ.

Investigación del glicógeno en esta lesión.

Veamos en primer término qué es lo que se llama carcinoma in-situ, carcinoma intraepitelial, carcinoma preinvasivo, pues estos términos son sinónimos y significan exactamente lo mismo, es decir: “una lesión neoplásica maligna del revestimiento del cuello (endo o exocérvix) sin invasión del tejido conjuntivo sub-epitelial”.

Citológicamente no hay carácter específico de células cancerosas, por lo tanto hay que investigar las anomalías morfológicas, las cuales permiten hacer el diagnóstico de epiteloma intraepitelial. En otras palabras: hay que basarse en las anomalías celulares y en las anomalías estructurales para hacer el diagnóstico seguro.

El término de carcinoma in-situ es el más comúnmente empleado y es tan descriptivo como los otros. También se ha usado el de carcinoma incipiente. Puede haber aumento en el número de mitosis o aumento en el espesor de la capa basal debido a un aumento de células anormales; pero esta actividad no quiere decir carcinoma, pero sí un aviso de un desarrollo epitelial posterior.

Las características más importantes son las anormalidades celulares como se dijo antes, de las cuales la anaplasia, las atipias nucleares y las anomalías de proliferación son las más llamativas.

La anaplasia se traduce por células de forma y tamaño irregular, disminución o desaparición del glicógeno; y es por eso que en casos de carcinoma in-situ el glicógeno ha desaparecido, está amputado o disminuído, fenómeno que nosotros hemos podido observar en las biopsias seleccionadas en el Instituto Nacional de Cancerología.

Las atipias nucleares consisten en núcleos gigantes múltiples aumentados de volumen y de número.

Las anomalías de proliferación consisten en mitosis de número excesivo (mitosis cuantitativas). Mitosis anormales (pluripolares).

Topográficamente se encuentran estas mitosis en las capas superficiales.

En las anomalías estructurales se puede apreciar una discontinuidad entre el revestimiento normal y el revestimiento patológico en razón de las anomalías anotadas antes.

Asimismo, hay trastorno estructural consistente en una desproporción del espesor de las diferentes capas.

Los autores franceses tales como MORICARD y colaboradores anotan al respecto que, cuando se encuentran estos caracteres juntos, es posible dar el diagnóstico de carcinoma intraepitelial y al mismo tiempo afirman que ninguno de éstos tomado individualmente es suficiente, de tal manera que el diagnóstico en debida forma es imposible o difícil, cuando existen anomalías como las anotadas, pero en pequeño número.

De suerte que estos autores dan mucha importancia a la anaplasia, a las anomalías de mitosis y a la discontinuidad estructural; y de acuerdo con ellos esto nos parece de sumo interés, por cuanto que se han reportado casos de epitelioma intraepitelial bajo biopsia, pero que al examinar la pieza quirúrgica resulta ser un carcinoma invasivo, muchas veces con invasión ganglionar, puesto que la penetración anárquica de carcinoma en el tejido conjuntivo es el origen de las metástasis.

En este estado se encuentra que la carga de glicógeno en el epitelio ya no existe.

El hecho esencial en casos de franca invasión, es el hallazgo en el tejido conjuntivo de células malignas.

En casos de carcinoma in-situ tomado en el verdadero sentido de la palabra, los ganglios linfáticos no están interesados, así como tampoco en los casos de muy temprana invasión como en el llamado "micro-carcinoma", que, de paso sea dicho, es una lesión caracterizada por la penetración anárquica del epitelio patológico en el teji-

do conjuntivo subyacente en cuyo caso no ha sido estudiada la carga en glicógeno; y esto es de lamentar toda vez que la carga en glicógeno permite reconocer con relativa facilidad ciertas proliferaciones benignas donde dicha carga glicogénica permanece normal y muchas veces abundante.

Solamente se basan en las atipias epiteliales, pero esta noción de atipia epitelial es muy indeterminada y generalmente no engloba las anomalías epiteliales secundarias a procesos inflamatorios y esto parece un tanto ilógico puesto que dichas lesiones epiteliales ocasionadas por procesos inflamatorios, son justamente aquellas que se prestan a confusión cuando se trata de establecer un diagnóstico diferencial con el cáncer in-situ.

De todo esto se tiene pues la concepción de carcinoma intraepitelial o in-situ; y como vemos, resulta un tanto paradójico llamar carcinoma a una lesión que permanece por mucho tiempo sin invadir y por consiguiente sin dar metástasis a distancia.

Los franceses han insistido mucho sobre las anomalías mitóticas, la poliploidia y sobre todo conceden mucha importancia a la desaparición del glicógeno en estos casos de cáncer intraepitelial del cuello uterino.

Veamos pues en detalle las características más importantes y a las que MORICARD y sus colaboradores conceden singular importancia en cuanto al diagnóstico de cáncer in-situ se refiere. Es decir, que para dar tal diagnóstico se debe encontrar lo siguiente:

1º Anomalías nucleares:

- a) Núcleos de tamaño desigual.
- b) Núcleos multilobulados.
- c) Núcleos voluminosos y múltiples.
- d) Desaparición del glicógeno en las capas superficiales del epitelio cervical.
- e) Mitosis anormales.
- f) Poliploidia elevada.

2º Anomalías

protoplasmáticas:

- a) Basofilia del citoplasma.
 - b) Desaparición parcial o completa del glicógeno.
- Este último detalle es de gran importancia.

3º Anomalías de la ordenación topográfica de las capas superficiales del epitelio cervical.

De todo esto podemos decir que la noción de carcinoma es la que se acaba de definir, y como vemos, está esencialmente basada en la morfología de las células, y desde luego en la valoración de la carga en glicógeno.

El término de intraepitelial da un límite al término de carcinoma o de epitelionoma. En efecto, la palabra carcinoma por ejemplo pavimentoso, designa una penetración de células epiteliales en el tejido conjuntivo, con la consiguiente posibilidad de dar metástasis a distancia y desde luego lesión netamente irreversible.

En cuanto a carcinoma in-situ, no puede considerarse siempre como lesión irreversible; por lo menos esto sostienen MORICARD y sus colaboradores. En efecto, se han reportado casos de carcinoma in-situ que después de cierto tiempo se ha visto que la lesión había desaparecido; comprobándose este fenómeno mediante estudio histológico de biopsias tomadas.

En relación a lo que podría llamarse carcinoma, estado I del cuello uterino, se puede decir que es aquella lesión cancerosa localizada en el cérvix, que es invasivo y cuya invasión está limitada al cuello pero sin infiltrar parametrios y sin dar metástasis ganglionares.

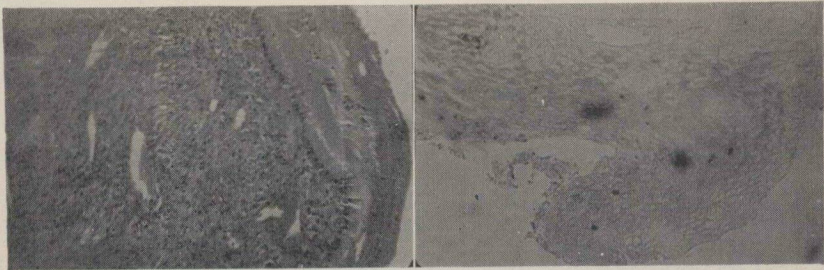
Esta concepción de estado I, si bien es cierto es de gran importancia en cuanto a estadísticas se refiere, no puede concedérsele esta misma importancia en la clínica, puesto que si clínicamente un cáncer puede catalogarse como un estado I, puede histológicamente pertenecer a un estado ya bastante avanzado.

A este respecto en todas partes han reportado casos de carcinoma en estado I, casos en los cuales se comprobó invasión a los ganglios aórticos y renales.

En lo que a carga de glicógeno se refiere, se dice que generalmente se presenta una desaparición, la cual puede ser brusca en las células anormales, que se encuentran en contacto con las células epiteliales sanas, las cuales tienen carga glicógena normal. De ahí que se diga que el glicógeno se observa como amputado en los cortes histológicos.

En los casos de carcinoma in-situ escogidos para ilustrar este trabajo, no observamos esta amputación neta del glicógeno tan nítidamente como la describe MORICARD.

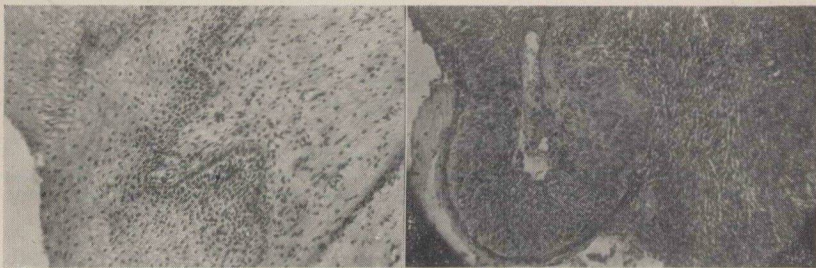
Pero basta con que no haya glicógeno, fenómeno que sí pudimos observar en estos mismos cortes histológicos de las biopsias tomadas, para darnos cuenta de que la célula cancerosa no está cargada de glicógenos. (Figs. 9 y 10). Protocolo 11416.



Hematoxilina

Goma yodada

Fig. N° 9 — Carcinoma intraepitelial cuello uterino.



Hematoxilina

Goma yodada

Fig. N° 10 — Carcinoma intraepitelial cuello uterino.

Habíamos dicho que el carcinoma in-situ en ocasiones es lesión reversible; valga de ejemplo un caso reportado por los autores franceses de una mujer que consultó por esterilidad y a la cual se le tomó biopsia del cuello uterino en una zona yodonegativa. Dicha biopsia reveló la existencia de un carcinoma intraepitelial. Esta enferma no fue sometida a ningún tratamiento.

6 meses después se le practicó una segunda biopsia y se observó la persistencia de anomalías del epitelio cervical consistentes en gigantismo nuclear y desaparición brusca del glicógeno.

Al cabo de un tiempo, 2 años después, un examen cuidadoso con colposcopia indicaba que el epitelio cervical se encontraba normal.

Claro está que éste como otros casos no son más que casos aislados de reversibilidad, que no implican benignidad a la lesión. Pero sí despiertan interés en cuanto al diagnóstico precoz del cáncer y por consiguiente el interés sobre la conducta terapéutica.

CAPITULO VI

Semiología de las displasias y del carcinoma in-situ del cuello uterino.

La sintomatología en estas entidades, tanto de displasia como de carcinoma intraepitelial, es muy escasa.

Casi no se presentan síntomas subjetivos; de suerte que en muchas ocasiones pasan desapercibidas esta clase de lesiones de sintomatología callada.

Su hallazgo, muchas veces, es ocasional; pero en la mayoría de los casos es la hemorragia vaginal la que alarma a la mujer y hace que ésta consulte al médico.

Estas hemorragias pueden ser espontáneas o consecutivas a un coito, y esto lo hemos podido observar en los casos escogidos para este trabajo y los mismos fenómenos han sido descritos por la literatura.

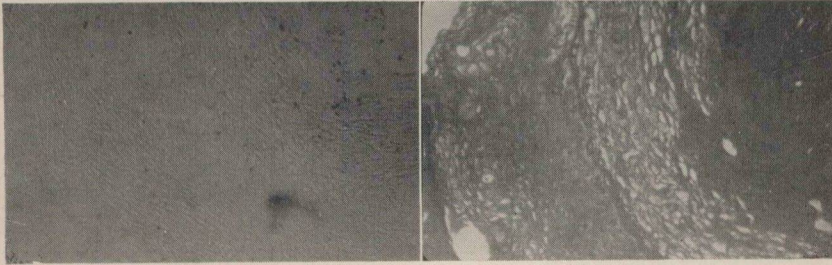
A veces las hemorragias se asocian a los flujos vaginales y esto se ha visto con bastante frecuencia; estos flujos pueden ser blanco-amarillentos y hemáticos.

De los 12 casos que nosotros hemos seleccionado aquí, todos traían como síntoma principal la hemorragia. En 5 de estas pacientes se observó que consultaban además por flujo vaginal hemático o amarillento.

De estas enfermas, en 3 se hizo diagnóstico histopatológico de leucoplasia y en otras 3 se hizo el diagnóstico de carcinoma in-situ.

Dos enfermas presentaban cervicitis crónica y un caso con metaplasia.

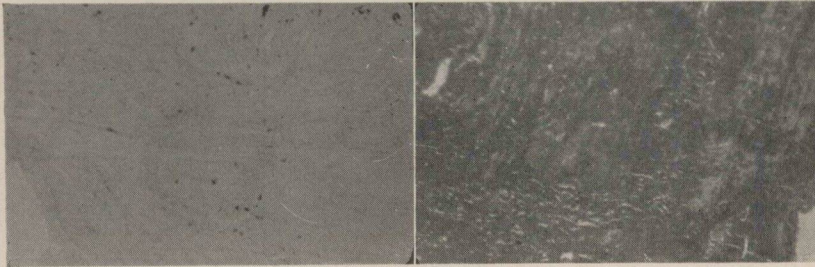
Tres con hiperplasia y un caso de esclerosis. (Fig. 11).



Goma yodada

Hematoxilina

Fig. N° 11 — Esclerosis.



Goma yodada

Hematoxilina

Fig. N° 12 — Pólipo.

Veamos ahora y de una manera somera, para terminar este capítulo, algunos de los métodos más usados en el diagnóstico del cáncer del cuello uterino.

En primer término tenemos la biopsia, que es el método más empleado acualmente, y sobre el cual se fundamenta un diagnóstico preciso. De ahí la importancia de las biopsias y es mediante este procedimiento que se ha llegado al diagnóstico de lesiones tales como leucoplasias, metaplasias, carcinoma in-situ, etc., según las anomalías de mitosis, la actividad celular, la pérdida de estratificación y la ausencia o no del glicógeno.

Hay otros métodos que ayudan al diagnóstico y que apenas mencionamos aquí. Tales son: El test de Schiller, que consiste en untar el cuello uterino con una solución de yodo; lugol por ejemplo.

A este método le han dado mucha importancia, sobre todo en Francia, cuando se trata de investigar glicógeno, puesto que el epitelio

cervical con carga normal de glicógeno, toma un color caoba con el yodo. En cambio, cuando hay una lesión tal como la leucoplasia, cáncer, etc., se observa que el yodo no "prende", apreciándose entonces un color amarillo pálido.

Otro método es la colposcopia, método éste muy usado en EE. UU. y Europa y poco usado entre nosotros. Se basa en que sobre un test de Schiller la colposcopia permite dar de una vez un diagnóstico seguro, a la vez que permite seleccionar el sitio donde debe tomarse la biopsia; es decir, en los sitios que la colposcopia revela como sospechosos.

Los frotis y el método de Papanicolau no son suficientes para dar por sentado un criterio que pudiera llamarse específico, cosa que sí se puede lograr por medio de la biopsia.

CAPITULO VII

Consideramos en este capítulo algunos puntos importantes referentes a la clasificación del cáncer del cuello uterino, en cuanto a estadísticas se refiere, y especialmente del cáncer preinvasivo o *in situ*.

Se sabe que los primeros trabajos de clasificar por estados las lesiones cancerosas del cuello uterino, para la elaboración de las estadísticas, se realizaron en el año de 1928 en el Cáncer Committee de la Liga de las Naciones.

Estos trabajos se basaban en la agrupación por estados de carcinoma cervical, y se publicaba cada año un reporte de los resultados.

Después se vio que era indispensable que dichos reportes se basaran en definiciones idénticas y asimismo en idénticas clasificaciones.

La extensión anatómica del tumor fue escogida entonces como base para la clasificación más conveniente. Sin embargo, ha sido muy difícil llegar a un acuerdo sobre las reglas que rigen la agrupación por estados.

KOTTMEIER, en Estocolmo, ha insistido mucho a este respecto; sin embargo este autor dice que es muy difícil, con alguna frecuencia, determinar cuándo un carcinoma del cuello uterino debe clasificarse como estado I o estado II.

El avance de la lesión cancerosa dentro del tejido cervical es imposible de establecer clínicamente, por consiguiente, el término carcinoma invasivo debe restringirse a los casos que muestran cambios epiteliales con infiltración definida en el tejido conjuntivo, o con invasión de vasos sanguíneos o linfáticos.

Las investigaciones dentro del epitelio del cuello uterino y en la periferia del cáncer invasivo, permitieron conocer las variaciones morfológicas del epitelio cervical; luego los estudios de PAPANICOLAOU sobre las células exfoliativas han permitido descubrir un cáncer en lo que pudiera llamarse estado subclínico. De ahí provino la concepción de lesiones no invasivas del cuello uterino descritas como "carcinoma in-situ", "carcinoma intraepitelial", "carcinoma preinvasivo".

A este respecto se ha escrito y discutido mucho en los últimos años y especialmente en cuanto a clasificación por estados se refiere; algunos autores, especialmente KOTTMEIER del Radiumhemmet de Estocolmo, dicen que este asunto está actualmente en las mismas condiciones que en 1910 y abre el interrogante sobre qué se debe considerar como cambios metaplásicos epiteliales no malignos, y qué como un epitelio típicamente carcinomatoso o un epitelio atípico que tarde o temprano se desarrolla en carcinoma franco.

Esto es un problema muy difícil de resolver y muy importante cuando se trata de establecer una clasificación por estados del carcinoma.

Siguiendo los conceptos de MORICARD y KOTTMEIER se puede admitir que los hallazgos típicos al microscopio, son la pérdida completa de la estratificación normal y cambios celulares idénticos a los que se observan en casos de carcinoma invasivo. De donde se ha visto que el fundamento para clasificar una lesión cancerosa del cuello uterino como estado 0 (cero), son los postulados atrás anotados.

La investigación de la carga en glicógeno en los epitelios cervicales no tiene ninguna importancia cuando se trata de establecer una clasificación, porque tan ausente está en un caso intraepitelial o in-situ o estado 0 (cero), como en los casos de invasión o infiltración evidentes.

Se han visto también que la transición entre epitelio normal y anormal, es en ocasiones abrupta y gradual en otras.

Junto con los cambios epiteliales hay que tener en cuenta también la hiperactividad celular. Estos cambios epiteliales se refieren al epitelio superficial; en algunas ocasiones se ha comprobado la

existencia de un compromiso glandular, compromiso que algunos han interpretado como evidencia de invasión, opinión que no comparten los autores suecos por ejemplo,

Mucho se ha insistido sobre los problemas relacionados con el diagnóstico y tratamiento, pero muy poco sobre la relación que pueda existir entre carcinoma in-situ y carcinoma invasivo del cuello uterino, relación que podría ser de gran importancia en lo pertinente a clasificación del carcinoma in-situ y su tratamiento.

A continuación incluimos la clasificación internacional de los diversos estados de carcinoma del cuello del útero, clasificación ésta que ha sido forjada mediante la consideración de los principios anotados anteriormente:

- Estado 0 Carcinoma in-situ o intraepitelial o preinvasivo.
- Estado I El carcinoma es invasivo y está confinado estrictamente al cérvix.
- Estado II El carcinoma se extiende fuera del cérvix pero sin alcanzar la pared pélvica y la vagina.
- Estado III El carcinoma ha alcanzado la pared pélvica. Al examen rectal no se encuentra espacio libre de cáncer entre el tumor y la pared de la pelvis, o ha alcanzado el tercio inferior de la vagina.
- Estado IV El carcinoma invade la vejiga o el recto o ambos.

En casos de duda se debe escoger el estado más temprano.

Por lo tanto el término de intraepitelial o in-situ quiere decir que la lesión cancerosa está todavía localizada en el epitelio, sin romper aún la basal, y en estas condiciones de intraepitelial no es capaz de dar metástasis.

CAPITULO VIII

Tratamiento de las lesiones displásicas y el carcinoma in-situ.

El tratamiento depende en gran parte del diagnóstico histopatológico.

En casos de malignidad el tratamiento varía de un estado a otro.

En Francia, especialmente PALMER en el hospital Broca de París, preconiza como tratamiento para las lesiones displásicas, la amputación del cuello uterino en ciertos casos, como una leucoplasia; en otros, bien puede ser una extirpación biopsia de la lesión y luego electrocoagulación.

Este mismo autor admite que el carcinoma in-situ puede ser extirpado mediante una biopsia pero con la condición de que en dicha biopsia se extirpe totalmente la lesión.

En cuanto a curación con este método, nos parece un poco, si no mucho, insuficiente.

En Colombia, y especialmente en el Instituto Nacional de Cancerología de Bogotá, se hacen los siguientes tratamientos: Para las leucoplasias, amputación en cuña del cuello uterino; en hiperplasias, metaplasias, etc., electrocoagulación del cuello uterino.

Para el carcinoma intraepitelial o in-situ, se hace histerectomía simple.

Sin embargo, y siguiendo los conceptos que sobre el tratamiento del carcinoma intraepitelial dan los doctores GUILLERMO LOPEZ ESCOBAR, GERMAN JORDAN ABONDANO, ENRIQUE DARNALT RESTREPO, LUIS URDANETA y MARIO GAITAN, en el

trabajo intitulado "Ponencia de la delegación de Bogotá sobre tratamiento del cáncer del cuello uterino", con ocasión de la segunda Convención Nacional de Obstetricia y Ginecología celebrada en Cali en noviembre de 1955, se puede decir al respecto que no hay por ahora un acuerdo que pudiera llamarse mundial, sobre el tratamiento de lesiones consideradas como carcinoma in-situ; el tratamiento de estas mismas lesiones varía con la edad de la enferma, bien sea que se trate de mujeres jóvenes, en cuyo caso será un tratamiento conservador, o bien que se trate de mujeres multíparas, asignando a éstas un tratamiento más radical.

Por lo tanto estos tratamientos varían desde la amputación en cuña del cuello uterino para mujeres jóvenes por ejemplo, hasta la histerectomía total con ooforectomía en mujeres, como ya se dijo, de edad sexual avanzada.

Hay que agregar que para las mujeres jóvenes se deben dejar los ovarios si la extensión de la lesión permite esta intervención conservadora; no así para mujeres que ya han declinado en su período reproductivo.

En todos los casos se recomienda controles ulteriores periódicos de las enfermas tratadas, mediante biopsias o citología del cuello uterino.

En cuanto al estado de embarazo, aconsejan ante un caso de carcinoma intraepitelial, vigilar las enfermas, si es posible mediante biopsias periódicas. Una vez verificado el parto, someter a la enferma a histerectomía simple o amputación del cuello uterino.

CAPITULO IX

Conclusiones.

1. En la actualidad, tanto las lesiones displásicas como en los casos de carcinoma in-situ, sólo son reconocidos mediante descripciones morfológicas y cualitativas de las células del epitelio cervical.

2. El método de frotis ha sido subestimado por algunos.

3. El procedimiento de PAPANICOLAU no da ningún criterio específico.

4. La investigación de la carga del glicógeno, mediante la fijación de las biopsias en BOUIN alcohólico y coloración con goma yodada, es un procedimiento importante de evaluación de las propiedades del epitelio del cuello uterino.

5. La carga normal de glicógeno en el epitelio cervical permite eliminar la existencia de carcinoma intraepitelial en la zona donde este epitelio presenta carga normal de glicógeno.

6. La disminución de la carga en glicógeno o la ausencia del mismo, es frecuente en múltiples lesiones no cancerosas del epitelio cervical.

7. Una desaparición brusca del glicógeno en el epitelio del cuello uterino, no es un criterio de cáncer, pues esta desaparición brusca se ve en casos de leucoplasia benigna.

8. Se puede dar el diagnóstico de carcinoma in-situ cuando están reunidas las lesiones siguientes:

a) Modificaciones del núcleo (gigantismo nuclear).

b) Modificaciones citoplásmicas (desaparición localizada del glicógeno).

c) Pérdida de la arquitectura normal del epitelio.

9. La utilización de estos tres grupos de criterios permiten separar el carcinoma in-situ de las lesiones epiteliales distróficas o metaplasias benignas.

10. La carga en glicógeno carece de importancia en cuanto a la clasificación de estados de cáncer se refiere.

11. Las anomalías epiteliales halladas en cuellos uterinos de mujeres embarazadas, no pueden ser consideradas como carcinoma preinvasivo.

12. En la actualidad no hay un acuerdo sobre el tratamiento de lesiones consideradas como carcinoma in-situ.

13. El tratamiento varía con la edad de la mujer.

14. En mujeres jóvenes el tratamiento ha de ser más conservador que en las mujeres multíparas.

15. Las mujeres embarazadas y que presenten carcinoma intraepitelial, deben vigilarse y controlarse mediante biopsias periódicas.

BIBLIOGRAFIA

- Emil Novak*.—Gynecological and Obstetrical Pathology. Edic. 1940, Pág. 49 y siguientes.
- Ben Peckham, R. R. Greene, T. T. Chunc*.—The relation of pregnancy abnormalities of the cervical epithelium Surgery Gynecological and Obstetrics. Vol. 99 N. 4, Oct. 1954.
- P. Funck-Brentano, R. Moricard, R. Palmer, J. de Brux*.—Le diagnostic du cancer du col. L'épithélioma pavimenteux intraépithélial du col utérin. Bulletin de la fédération des Sociétés de Gynécologie et d'Obstetrique Tome 4-NI-1952, Pág. 80 y sig.
- C. F. Fluhmann*.—Comparative studies of squamous metaplasia of the cervix uteri and endometrium. American Journal of Obstetrics and Gynecology. Vol. 68, N. 6, Pág. 1447, Dic. 1954.
- R. Moricard*.—Diagnostic différentiel des états dystrophiques et des épithéliomas pavimenteux cervicaux. Etude du glycogène. Gynécologie et Obstetrique. Tome 51, N. 1, 1952.
- Hans Ludwing Kottmeier*.—Carcinoma of the female genitalia. The Abraham Flexner Lectures. Series number eleven. Baltimore 1953, Pág. 19 y siguientes.
- López Escobar Guillermo*.—Diagnóstico precoz del cáncer genital. Repertorio de Med. y Cirug. 1950.
- Jordán Abondano Germán*.—Revista colombiana de Obstetricia y Ginecología. Mayo-junio 1954.
- López Escobar Guillermo, Gaitán Yanguas Mario, Darnalt Restrepo Enrique, Jordán Abondano Germán, Urdaneta Luis*.—Tratamiento del cáncer del cuello uterino. Convención Nacional de Obstetricia y Ginecología. Cali Nov. 1955.

Instituto Nacional de Cancerología



INC002179